

## 案例分析

### 一、個案基本資料

姓名：張○美 性別：女 年齡：39 歲 職業：工

教育程度：大學 使用語言：國語 婚姻狀況：已婚 宗教信仰：無

住院日期:112/4/11 護理期間：112/4/11~112/4/13

最近三個月內旅遊史/接觸史：無

住院診斷(中英文)：pelvic adhesion 骨盆腔沾黏

手術日期：112/4/12

手術名稱(中英文)：laparoscopic adhesionolysis 婦產科腹腔鏡分離沾黏手術(子宮)、  
Hysteroscopic Excision of Polyps 子宮鏡子宮內膜息肉切除術

### 二、現在病史：求醫過程及主訴〔PQRST〕

求醫過程：個案在準備胚胎植入時發現子宮內有沾黏，在2023/01/03有做過子宮鏡子宮沾黏清除，但胚胎植入仍未成功，所以這次安排入院來做腹腔鏡沾黏清除手術。

主訴：在胚胎植入過程中發現有子宮沾黏。

### 三、過去病史

(一) 是否罹患何種疾病?及相關治療?

疾病：Pelvic adhesion 骨盆腔沾黏。

治療：laparoscopic pelvic adhesiolysis 婦產科腹腔鏡分離沾黏手術(子宮)。

Hysteroscopic lysis of uterine adhesion 子宮鏡子宮內膜息肉切除術。

(二) 是否曾住院或接受何種手術或特殊治療?

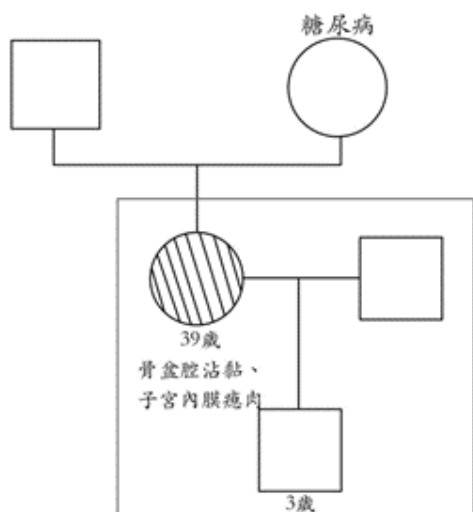
1. 2015年因子宮外孕做腹腔鏡切除輸卵管手術。

2. 2023年子宮鏡子宮內膜沾黏清除。

(三) 是對何種食物或藥物過敏?過敏反應為何?

皆無。

#### 四、家庭史



#### 五、身體檢查與健康評估

身體評估	異常報告分析
<p>(一) 腹部視診</p> <p>外觀膚色輕微泛黃，下腹部有一處剖腹產疤痕已癒合，肚臍有一條長1公分的傷口，傷口有輕微滲血，左腹有兩處各1.5公分的傷口以透氣膠帶覆蓋，肚臍內凹，腹部輪廓外凸，無明顯腸蠕動波及搏動。</p>	<p>(一) 腹部視診</p> <p>個案因G2P1E1，有一處剖腹產傷口。腹部三處傷口是因執行腹腔鏡沾黏分離手術，也因腹腔鏡手術引起術後二氧化碳滯留使腹部輪廓呈現外凸型。</p>
<p>(二) 腹部聽診</p> <p>聽診腸蠕動音每分鐘17次，聲音性質為流水聲、咕嚕聲。</p>	<p>(二) 腹部聽診</p> <p>聽診腹部腸蠕動音正常值為每分鐘5~34次，個案為每分鐘17次，無異常。</p>

<p>(三) 腹部叩診</p> <p>叩診腹部四象限，左上腹及右上腹皆呈現明顯鼓音。</p>	<p>(三) 腹部叩診</p> <p>因個案執行腹腔鏡分離沾黏手術，引起二氧化碳滯留於腹腔。</p>
<p>(四) 腹部觸診</p> <p>輕觸診腹部四象限為柔軟、於傷口附近觸診時有些許疼痛。</p>	<p>(四) 腹部觸診</p> <p>因個案執行腹腔鏡分離沾黏手術，術後因觸診時傷口拉扯造成疼痛。</p>
<p>(五) 會陰部視診</p> <p>視診會陰部陰毛呈倒三角形，小陰唇色素沉著，陰道內有子宮尿管留置，周圍有輕微滲血。</p>	<p>(五)會陰部視診</p> <p>因個案執行子宮鏡子宮內膜息肉切除手術，因此有子宮尿管留置及會陰部少量滲血。</p>
<p>(六) 會陰部觸診</p> <p>觸診會陰部皮膚溫暖，個案無不適主訴。</p>	<p>(六) 會陰部觸診</p> <p>觸診個案皮膚溫暖，無異常</p>

## 六、生理病理機轉

	生理病理機轉	徵象及症狀
子宮內膜息肉	<p>為子宮內膜腺體及間質增生所形成，常伴又大、壁厚的血管，和擴張的腺體。</p> <p>好發於40~50歲，較常見於後壁，與激素的刺激有關(吳等，2021)。</p>	<p>臨床上大都無症狀、也可能會造成陰道異常出血、不孕等(吳等，2021)。</p>

子宮內膜沾黏	<p>宮腔沾黏(intrauterine adhesion, IUA)是指子宮內膜基底層被破壞，功能層無法被雌激素影響而增生修復，內膜組織被纖維組織取代，最終導致部分或全部的宮腔或宮頸管形成黏連(劉，趙，張，2018)。</p>	<p>臨床表現為月經過少、周期性腹痛、繼發性閉經、不孕及復發性流產等，亦有患者無明顯臨床症狀(劉，趙，張，2018)。</p>
<p>分析:個案因胚胎植入過程不順利，故入院做進一步的治療，個案狀況與文獻內容相符，無明顯臨床徵狀。</p>		

## 七、檢查及治療分析

### 1. 檢驗

#### (一) 生化組

項目	目的	4/11	正常值/單位	分析
Glucose(PC)	篩檢個案有無糖尿病，因糖尿病將延緩術後傷口癒合。	72	70~100(mg/dL)	正常
BUN	了解個案腎功能，以利術後抗生素使用的選擇	13.2	6~21(mg/dL)	
creatinine		0.53	0.44~1.03(mg/dL)	
Estimated GFR		>60(128)	>60 (mL/min/1.73 m <sup>2</sup> )	
Na		140	134~148(mEq/L)	
K		4.2	3.6~5.0(mEq/L)	
Cl		108	102~112(mEq/L)	
AST/GOT	監測個案肝功能以利後續藥物使用選擇。	11	≤34(U/L)	

(二) 血液組

項目	目的	4/11	4/13	正常值(單位)	分析
WBC	因個案將執行腹腔鏡沾黏分離手術及子宮鏡子宮內膜息肉切除手術，監測白血球可了解手術造成敗血症的可能與術後感染發生的情形。	4.9	8.8	3.5~11( $10^3$ /uL)	正常
RBC	因個案將執行腹腔鏡沾黏分離手術及子宮鏡子宮內膜息肉切除手術，了解個案有無貧血問題，以做輸血、備血等準備。	4.59	3.91 L	4.5~5.2( $10^6$ /uL)	因個案執行腹腔鏡沾黏分離手術及子宮鏡子宮內膜息肉切除手術，手術過程中失血量50ml，造成術後RBC較低，續觀察。
Hb		14.2	12.2	12~16 (g/dL)	正常
HCT		41.6	35.8 L	36~46(%)	因個案執行腹腔鏡沾黏分離手術及子宮鏡子宮

					內膜息肉切除手術，手術過程中失血量50ml，造成術後HCT較低，續觀察。
MCV		90.6	91.6	80~100(fL)	正常
MCH		30.9	31.2	26~34(pg/cell)	
MCHC		34.1	34.1	31~37(g/dL)	
RDW		12.6	12.5	11.5~14.5(%)	
Platelets	因個案將執行腹腔鏡沾	363	299	150~400( $10^3$ /uL)	
PDW		10.4	11.3	9.2~15.6(fL)	
MPV	黏分離手術及子宮鏡子宮內膜息肉切除手術，手術中有出血的可能性，因此需要監測個案凝血功能	9.5	10.2	8.6~12.0(fL)	
Segment	因個案將執行腹腔鏡沾	51.3	66.7	42~74%	
Lymphocyte		34	23.5	20~56%	
Monocyte	黏分離手術及子宮鏡子宮內膜息肉切除手術，監測此項目以評估個案	8.4	8.9	0~12%	
Eosinophil		5.7 H	0.8	0~5%	個案術前檢查之數值稍微高於正常值，續觀察。

Basophil	發炎、感染情形及辨別感染類型。 因個案將執行腹腔鏡沾黏分離手術及子宮鏡子宮內膜息肉切除手術，手術中有出血的可能性，因此需要監測個案凝血功能。	0.6	0.1	0~1%	正常
Abs Neutro		2514	5870	1800~7800( $\mu$ L)	
PT		11.3	/	10~13(s)	
Nor plasma mean		11.1	/		
INR		1.0	/	INR<1.2	

### (三) 尿液組

項目	目的	4/11	正常值/單位	分析
Color	因個案將執行腹腔鏡沾黏分離手術及子宮鏡子宮內膜息肉切除術，術前了解個案有無泌尿道感染、糖尿病、懷孕及腎功能，以利後續投藥選擇。	Light Yellow	Yellow	正常
Turbidity		Clear	clear	
SP. Gravity		1.010	1.003~1.035	
PH		6.0	5.0~8.0	
WBC esterase		Negative	Negative(mg/dL)	
Nitrite		Negative	Negative(mg/dL)	
Protein		Negative	Negative(mg/dL)	
Glucose		Negative	Negative(mg/dL)	
Ketone		Negative	Negative(mg/dL)	
Urobilinogen		Normal(<2.0)	Normal(<2.0) (mg/dL)	
Bilirubin		Negative	Negative(mg/dL)	
Blood		Negative	Negative	
UACR(半定量)		Normal(<30)	Normal (<30) (mg/dL)	
MALB(U) (半定量)		10	<30(mg/dL)	

CREA(U) (半定量)		50	16~237(mg/dL)	
Bacteria		Normal(80)	<100(/ $\mu$ L)	
RBC		1	<20(/ $\mu$ L)	
WBC		0	<30(/ $\mu$ L)	
Epith-cell		6	<30(/ $\mu$ L)	

#### (四) EKG

	檢查目的	4/11	分析
EKG	因個案將執行腹腔鏡與子宮鏡沾黏分離手術，需進行麻醉風險評估。	Normal sinus rhythm, 正常竇性心律 Possible left atrial enlargement, 左心房擴大	正常

#### (五) chest P-A view (standing)

	檢查目的	4/11	結果分析
chest P-A view (standing)	因個案將執行腹腔鏡與子宮鏡沾黏分離手術，需進行麻醉及插管風險評估。	Radiography of chest P-A view standing show: 胸部X光後前照顯示： No active lung lesions 無活動性肺病變 Clear costophrenic angle 清晰的肋膈角 Normal heart size 正常心臟大小	正常

## 2. 本次住院主要醫療處置

日期	項目	目的
4/11	Vital sign as ward routine	監測病人生命徵象
4/11	NPO since MN(Except drug)	因個案將執行腹腔鏡分離沾黏手



		術，為了避免在麻醉時將為內食物吸入肺部造成吸入性肺炎。
4/11	IVF(D5S run 125c.c./hr since CM)	進行手術前給藥及體液補充。
4/12	OP(laparoscopic adhesiolysis 婦產科腹腔鏡分離沾黏手術(子宮)、Hysteroscopic Excision of Polyps 子宮鏡子宮內膜息肉切除術)	個案骨盆腔沾黏導致胚胎植入不順利入院，並於112/4/12進行腹腔鏡分離沾黏手術與子宮鏡子宮內膜息肉切除術。
4/12	Vital sign q2h*2 →q4h*2→as ward routine	因個案執行腹腔鏡分離沾黏手術，需密切監測病患生命徵象，以防個案狀況改變無法及時發現。
4/12	IVF(D5W/D5S 1000ml+tranxamic 1g run 100c.c/hr) (on IV lock if diet ok)	因個案執行腹腔鏡分離沾黏手術，手術造成體液電解質流失及腹部三處傷口，需補充體液電解質及預防傷口出血。
4/12	Uterine foley:3c.c. distilled water	個案執行腹腔鏡沾黏分離手術及子宮鏡子宮內膜息肉切除術，術後需預防子宮沾黏，故給於子宮尿管。
4/12	Perineal care: Change dressing, small(<10cm), 一般換藥(小)<10cm Remove foley catheter(tomorrow when able to get out of bed)	個案執行腹腔鏡沾黏分離手術及子宮鏡子宮內膜息肉切除術，手術造成病患腹部三處傷口須執行一般換藥。 手術過程因病患進入麻醉狀態無法自行解尿因此有導尿管留置，待個案活動狀態恢復後，便可移除導尿管。
4/12	Record I/O: q2h*2 →q4h*2 if adequate	個案執行腹腔鏡沾黏分離手術，手術過程會造成個案失血與體液電解質流失，因此需監測個案攝入及輸出量。另一方面也可藉此了解個案飲食方面恢復狀況。

4/12	Sip water then on diet as tolerance	個案執行腹腔鏡沾黏分離手術及子宮鏡子宮內膜息肉切除術，術後個案腸蠕動尚未完全恢復，因此不可立刻恢復一般飲食。
------	-------------------------------------	--

### 3. 藥物

日期	藥名/劑量/途徑/ 時間	目的	機轉	副作用	病人成效
4/11	<b>Fleet enema</b> 118ml/bot 1BT ONCE ENEM	腹部手術前腸道準備。	Monosodium phosphate和disodium phosphate具緩瀉作用，可直接、安全的在2~5分鐘內清除大腸內容物。	小心使用於電解質不平衡之患者。個案未出現上述副作用。	病人已順利解便。
4/11	<b>Cefazolin sodium</b> 1gm/vial 1pc ONCE IV	術前給予預防性抗生素避免手術過程造成感染。	抑制細菌細胞壁合成	靜脈炎、皮膚癢、噁心、嘔吐。個案未出現上述副作用。	個案於手術期間及手術後未發生感染情形。個案術後第一天傷口乾燥無紅腫熱痛分泌物。

4/11	<b>Parecoxib</b> <b>40mg/vial</b> 1pc ONCE IV	術前長效止痛藥，可讓個案在術後疼痛感降低。	第二型環氧化酶抑制劑，抑制前列腺素合成。	周邊水腫、搔癢、噁心、嘔吐、失眠。個案未出現上述副作用。	個案主訴術後第一天傷口疼痛指數2分且不影響生活作息，就像生理痛的感覺，故推測此藥有效。
4/11	<b>Granisetron</b> <b>3mg/3ml/vial</b> 1pc ONCE IV	因個案將執行腹腔鏡沾黏分離手術與子宮鏡子宮內膜息肉分離手術，需進行麻醉，麻醉恢復期易造成噁心嘔吐反應，因此需給予止吐劑。	選擇性拮抗5-HT <sub>3</sub> 受體。	頭痛、腹瀉、便秘。個案未出現上述副作用。	個案於術後照護期間無嘔吐。
4/11 ~4/13	<b>Estradiol</b> <b>valerate 2mg/tab</b> 2pc BID PC PO	個案於備孕狀態，另外個案於2023/01/03做子宮鏡分離沾黏手術，術後需補充雌激素以增進子宮內膜生長，因此有雌激素自	雌激素可調節女性性徵，附屬性器官的成熟與月經-排卵周期。	腹脹、頭痛、噁心、嘔吐、乳房脹痛。個案未出現上述副作用。	個案無不適主訴。

		備藥。			
4/12 ~4/13	<b>Cefazolin sodium</b>  1gm/vial  1pc Q6H IV	因個案將執行 腹腔鏡沾黏分 離手術與子宮 鏡子宮內膜息 肉分離手術， 術後給予抗生 素，預防手術 後傷口感染。	抑制細菌細胞壁 合成。	靜脈炎、 皮膚癢、 噁心、嘔 吐。個案 未出現上 述副作 用。	個案於術 後恢復期 間傷口未 發生紅腫 熱痛等發 炎反應。
4/12 ~4/13	<b>Gentamicin</b> <b>sulfate</b>  80mg/2ml/vial  1pc Q8H IVF		抑制細菌蛋白質 合成。	腎毒性、 耳毒性、 腦/周邊 神經病 變、肌痙 攣、重症 肌無力、 憂鬱。個 案未出現 上述副作 用。	個案於術 後恢復期 間傷口未 發生紅腫 熱痛等發 炎反應。
4/12 ~4/13	<b>Mefenamic acid</b>  250mg/tab  1pc QID PC PO	因個案將執行 腹腔鏡沾黏分 離手術與子宮 鏡子宮內膜息 肉分離手術， 術後給予與止 痛藥，減緩個 案疼痛。	抑制前列腺素生 成。	噁心、嘔 吐、腹 瀉、腹 痛。個案 未出現上 述副作 用。	觀察個案 於服藥後 可下床行 走且主訴 傷口疼痛 指數2分、 不影響夜 眠，故推 測此藥有 效。
4/12	<b>Magnesium oxide</b>	給予個案制酸	使胃部PH值上	腹瀉。個	個案無不

~4/13	<b>250mg/tab</b> 1pc QID PC PO	劑，可預防由NSAIDs類藥物造成胃部不適的副作用。	升，中和胃酸。	案未出現上述副作用。	適主訴。
4/12 ~4/13	<b>Nalbuphine</b> <b>10mg/mL/amp</b> 1pc PRN IM	因個案將執行腹腔鏡沾黏分離手術與子宮鏡子宮內膜息肉分離手術，術後給予與止痛藥，減緩個案疼痛。	Kappa作用劑與部分mu拮抗劑。	噁心、嘔吐、注射部位反應、發熱。	照護期間病人未使用此藥物。
4/12 ~4/13	<b>Prochlorperazine</b> <b>5mg/mL/amp</b> 1pc PRN IM	因個案將執行腹腔鏡沾黏分離手術與子宮鏡子宮內膜息肉分離手術，需進行麻醉，麻醉恢復期易造成噁心嘔吐反應，因此需給予止吐劑。	抑制骨髓的化學接受器。	肌肉痙攣、視力模糊。	照護期間病人未使用此藥物。
4/12 ~4/13	<b>Tranexamic acid</b> <b>500mg/5mL/amp</b> 2pc IRRE IVF	因個案執行腹腔鏡分離沾黏手術，手術造成腹部三處傷口，給予止血劑加於大量點滴中以預防傷口出血。	妨礙纖維蛋白酶作用，以達止血效果	噁心、嘔吐、食慾不振、胸痛。個案未出現上述副作用。	個案於術後照護期間傷口沒有出血情形。

八、護理計劃（格式如下）：請列出個案一個主要健康問題之護理計畫

組織完整性受損/傷口

主客觀資料	資料分析	健康問題/ 導因	目標	護理活動	評估
<p>(4/13)S1：「現在就像生理痛那種感覺，我覺得還可以忍受啦。」</p> <p>(4/13)S2：「昨天有試著下床、但有點痛所以後來沒成功下床」</p> <p>(4/12)O1：個案執行腹腔鏡沾黏分離手術與子宮鏡子宮內膜瘰肉切除術。</p> <p>(4/12)O2：觀察個案肚臍有一條長1公分的傷口，傷口有輕微滲血，左腹有兩處各1.5公分的傷口以透氣膠帶覆蓋。</p>	<p>S：組織損傷：02 急性疼痛：S1、S2、03、04 出血：02</p> <p>P：黏膜、角膜、皮膚系統、肌筋膜、肌肉、肌腱、骨骼、軟骨、關節囊及/或韌帶受損。</p> <p>E：手術：01、02 M(學理分析)：傷口癒合的過程分為三期： (一)發炎期：傷口出現輕微紅、腫、熱、痛發炎反應，狀態會持續數小時至數天。 (二)增生期：</p>	<p>1. 組織完整性受損導因於個案執行腹腔鏡沾黏清除手術、子宮鏡子宮瘰肉切除術。</p>	<p>1. (4/13)病人可說出三種術後傷口照護注意事項。</p>	<p>1-1、2-1 術後衛教病人避免攝取： (1) 油膩、刺激性食物(如：太辣、太腥、大量飲酒) (2) 產氣食物(如：蛋、奶、豆類製品) 1-2、2-2 術後衛教病人多攝取： (1) 高蛋白質飲食、以加速傷口修復，如動物性肉類(尤其是紅肉類，如豬、牛、羊) (2) 多攝取高纖食物、避</p>	<p>1. (4/13)病人可說出： (1) 術後一周要避免易產氣食物，如：地瓜蛋、豆、奶類製品。 (2) 術後可以多攝取動物性蛋白質、蔬菜、蔬果類，促進傷口復原。 (3) 觀察傷口若有紅腫熱痛等發炎反應，須盡速返診。</p>

<p>(4/13)03：評估個案疼痛指數為2分</p> <p>(4/13)04：腹部身體評估輕觸診到傷口附近時，個案呈現疼痛反應。</p>	<p>受傷後 4 到 5 天傷口部位會逐漸長出新的微血管，帶來更多的膠原組織填補傷口，這個階段最重要的是幫傷口營造一個乾淨的癒合環境。</p> <p>(三)成熟期：皮膚開始變軟、平滑，顏色逐漸變淡，慢慢回復到原有的皮膚顏色。這時要保護新生的皮膚組織，做好預防疤痕的工作，能防止肥厚性疤痕增生。</p>			<p>免便秘，如：蔬菜水果(木瓜、香蕉、番茄、桃子等)。</p> <p>(3)多攝取維生素C食物，如蔬菜類(菠菜、蘆筍)、水果類(番茄、芭樂、柳橙、橘子、柚子、奇異果、檸檬、草莓等)。</p> <p>1-3、2-3</p> <p>術後衛教病人傷口保持清潔，不需拆線及擦藥，若不慎弄濕傷口、可用清潔的毛巾擦乾。</p> <p>1-4</p> <p>護理人員換藥時示教個案返家後如何執行傷口換藥。</p>	
---	--	--	--	--	--

				<p>(1) 使用生理食鹽水沾濕棉枝後已傷口為中心由內而外清潔三吋。</p> <p>(2) 使用優點溶液沾濕棉枝後，以傷口為中心由內而外消毒三吋。</p> <p>(3) 使用生理食鹽水沾溼棉枝後再次以傷口為中心由內而外，將優點擦拭乾淨，避免色素</p>	
--	--	--	--	--	--



				<p>沉著。</p> <p>(4) 如欲沖澡，應貼防水膠膜覆蓋，以防傷口碰水。</p> <p>1-5</p> <p>衛教個案若返家後傷口有紅、腫、熱、痛、異常分泌物、持續高燒情形，請盡速返院就醫。</p>	
			<p>2. (4/13)病人於出院前傷口乾燥無紅腫熱痛等發炎反應。</p>	<p>2-4</p> <p>護理人員持續觀察個案傷口是否有分泌物、紅腫熱痛等。</p>	<p>2. (4/13)病人傷口於照護期間傷口乾燥無分泌物且無紅、腫、熱、痛等異常之發炎反應，續觀察有無異常。</p>

## 九、參考資料（按 APA format 第七版書寫）

王宗熙（2021）。生殖系統疾病。於吳毅穎總校閱，*病理學*（五版，16-16頁）。永大。

劉曉童、趙穎、張龍（2018）。張玉珍教授治療宮腔黏連分離術後不孕病例報告。 *中醫婦科醫學雜誌*，22，49~56。

